שברים בארובת העין

מור שלזינגר[1,2]
דפנה לנדאו[2]
[1] מחלקת העיניים, מרכז רפואי קפלן; הפקולטה לרפואה, האוניברסיטה העברית, ירושלים
[2] המכון לפלסטיקה של ארובות העיניים, מחלקת העיניים על שם גולדשלאגר, מרכז רפואי שיבא־תכנית תלפיות שיבא, מרכז רפואי שיבא, תל השומר, רמת גן, הפקולטה למדעי הרפואה והבריאות, אוניברסיטת תל אביב, תל אביב

תקציר **אוקולופלסטיקה היא התמחות־על של רפואת עיניים העוסקת במגוון ההפרעות של ארובת העין, דרכי הדמעות והעפעפיים. בסקירה זו נבחן את שברי הארובה, תוך התמקדות במנגנוני הפגיעה, בהערכה הקלינית, בבדיקות הדימות ובשיקולים להתערבות כירורגית. נציג את סוגי השברים השכיחים ואת משמעותם התפקודית והאסתטית, נדון בקריטריונים לבחירת טיפול שמרני לעומת טיפול ניתוחי, ונסקור את הגישות הכירורגיות המקובלות ואת החידושים הטכנולוגיים בתחום שחזור ארובת העין.**

מילות מפתח: אוקולופלסטיקה; ארובת העין; שבר ארובה; שבר רצפה.

Keywords: Oculoplastics, orbit; Orbital fracture; Orbital floor fracture.

שבר בארובה הוא אחת הפגיעות השכיחות המגיעות לחדרי המיון של מחלקות עיניים. שברים אלה יכולים לנבוע מפגיעה קהה או חדה־חודרת [1]. הגורמים הנפוצים כוללים תאונות דרכים, נפילות ופגיעות ספורטיביות, בעיקר בגילאים הצעירים. השברים הנפוצים ביותר כוללים את רצפת הארובה ולאחריה הקיר המדיאלי, ושברים פחות נפוצים כוללים את גג הארובה, הקיר הצידי, ותעלת עצב הראיה. מעבר לפגיעה הגרמית, תיתכן מעורבות של הרקמות הרכות בארובה, העין, השרירים החוץ־עיניים ועצב הראייה, ולכן כל מקרה מחייב הערכה עינית מלאה. שברים יכולים להיות מבודדים לארובה, או להיות נלווים לשברים נוספים בפנים.

השברים נבדלים ביניהם במנגנון ובעוצמת הפגיעה, ושברים נפוצים כוללים:

- **Orbital blowout fracture:** שבר הארובה הנפוץ ביותר. מתרחש כאשר עצם שקוטרו גדול מפתח הארובה - כגון כדור טניס או אגרוף - פוגע בשוליים של הארובה ובגלגל העין [2]. מנגנון זה גורם להעברת אנרגיה מיידית אל עצמות הארובה, וכך נוצר שבר בלפחות אחת מדפנותיה, עקב העומס המכני והלחץ ההידראולי המופעל על המבנה הסגור של הארובה; בעקבות השבר, ישנה הורדת לחץ מיידית מגלגל העין. לרוב נשברת רצפת הארובה ולעיתים גם הדופן המדיאלי של הארובה.
- **Zygomaticomaxillary complex (ZMC) fracture:** שבר הכולל מעורבות של הארובה התחתונה והצדדית, המקסילה והקשת הזיגומטית.
- **Naso-orbito-ethmoidal (NOE) fractures:** שברים המערבים את עצמות האף והאתמואיד ועלולים להיות מלווים בפגיעה במערכת ניקוז הדמעות, דליפת נוזל מוחי־שדרתי וסטיית הקנתוס המדיאלי [3].

תמונה 1: בן שש לאחר חבלה קהה לארובת עין ימין במשחק ספורט. בתמונה קלינית (A) ניתן לראות הגבלה במבט מעלה בעין ימין. חתך CT קורונלי (B) מדגים חשד לכליאה של שריר הרקטוס התחתון בקו השבר (trapdoor fracture). העין והארובה ללא סימני חבלה חיצוניים (white eye blowout fracture).

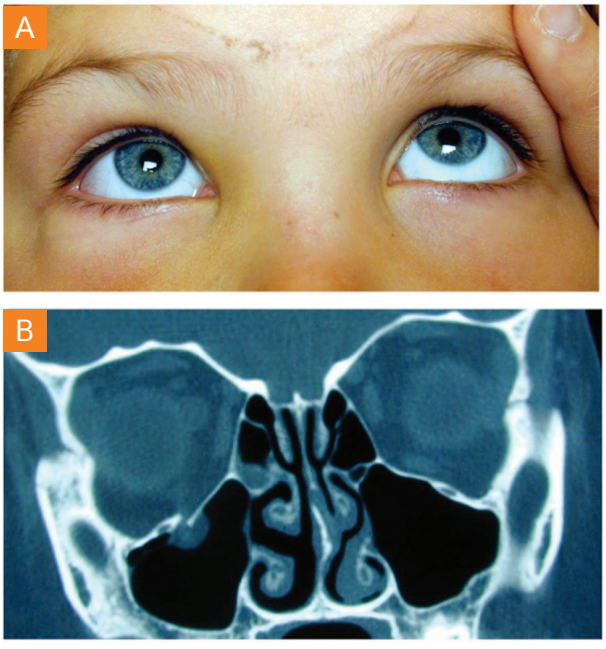

- **Midfacial (Le Fort) fractures:** שברים מורכבים של השלד האמצעי בפנים. שבר מסוג Le Fort I אינו מערב את הארובה, בעוד ש־Le Fort II כולל את רצפת הארובה, ו־Le Fort III גורם לניתוק של שלד הפנים מבסיס הגולגולת.

תמונה 2: CT ארובות (A) חתך קורונלי של ילד בן 11 עם שבר רצפה משמאל וחשד לכליאת שריר הרקטוס התחתון (חץ לבן). בתמונה תוך ניתוחית (B) בגישה דרך הלחמית, מודגם שריר הרקטוס התחתון כלוא בתוך קו השבר (trapdoor fracture).

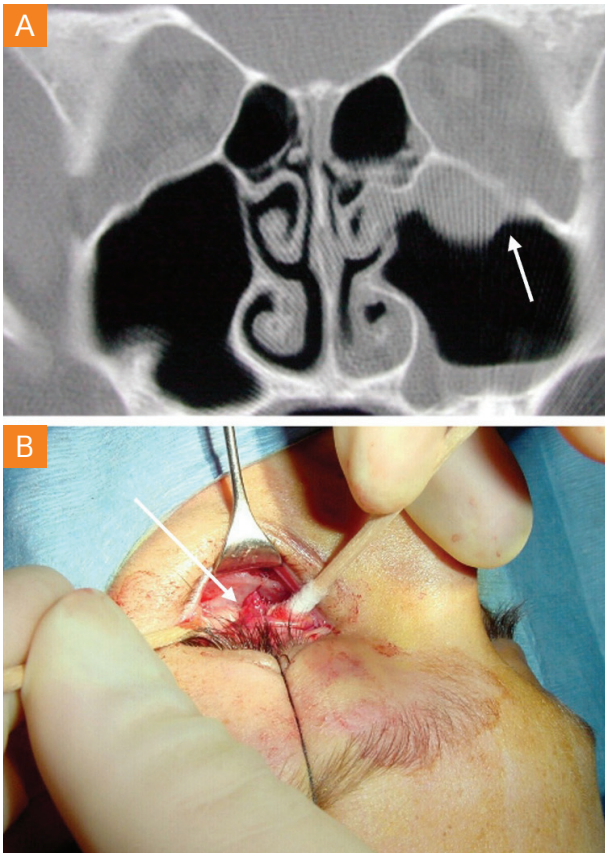

הניהול של שברים מסוג ZMC, NOE ו־Le Fort מתבצע בשיתוף פעולה רב־דיסציפלינרי.

קביעת אבחנה

אבחון שברי ארובה מבוסס על אנמנזה, בדיקה גופנית ובדיקת דימות של ארובת העין. ממצאים שכיחים כוללים שטפי דם ובצקת עפעפיים. לעיתים מופיע כפל ראייה והגבלת תנועות העין, המעלים חשד לכליאת שריר – אבחנה המאומתת על פי בדיקת Forced Duction Test. טומוגרפיה ממוחשבת (CT) מאפשרת להעריך את מיקום השבר, גודלו ומעורבות שריר או רקמות רכות, אך אבחנת כליאת שריר נותרת קלינית [5,4]. לרוב, כפל הראייה נובע מבצקת או דימום חולפים לעצב או לשריר. לעומת זאת, כליאת שריר מופיעה לרוב בילדים או מבוגרים צעירים בצורת trapdoor fracture – שבה השריר הישר התחתון כלוא בשבר קווי של רצפת הארובה (תמונה 1). לעיתים אין סימני חבלה חיצונית משמעותיים (white eye blowout fracture), אך נוצרת מגבלה במבט מעלה בעין המעורבת המלווה בבחילה וכאבים. מצב זה עלול לגרום לאיסכמיה של השריר ולהפעלת oculocardiac reflex המתבטא בברדיקרדיה ולפיכך יש התוויה להתערבות דחופה. יש מטופלים ללא כליאה מלאה, אך מעטפות השריר או רקמות השומן הסמוכות תפוסות בקו השבר (hooked muscle), וההסתמנות יכולה להיות דומה. שברים נרחבים עלולים לגרום לאנופתלמוס (שקיעה אחורנית של גלגל העין), צניחת גלגל העין (היפוגלובוס), ירידה בתחושה בפיזור V2 ואוויר כלוא תת עורי או ארובתי (אמפיזמה). אובדן ראייה עשוי להיגרם מחבלה בגלגל העין, מפגיעה בעצב הראייה או מעלייה בלחץ ארובת העין עד לתסמונת מדור – מצב המחייב התערבות מיידית.

רוב השברים ברצפת ארובת העין אינם גורמים להפרעה תפקודית או קוסמטית משמעותית, והם מנוהלים שמרנית עם מעקב צמוד עד להיעלמות הבצקת והדימום. התוויות לניתוח כוללות התערבות דחופה במקרים של כליאת שריר, או התערבות מאוחרת בשברים נרחבים (מעל מחצית משטח רצפת הארובה) עם אנופתלמוס משמעותי מעל 2 מ"מ – בדרך כלל בשברים המערבים את רצפת ארובת העין והדופן המדיאלי, או במקרים של כפל ראייה שאינו משתפר לאורך זמן המיוחס לתפיסת רקמות בשבר. אוויר כלוא תת עורי או ארובתי (אמפיזמה) ללא עלייה בלחץ תוך־ארובתי או ירידה בתחושה בפיזור V2 אינן התוויות להתערבות כירורגית.

תמונה 3: מטופל לפני (A) וכשנה לאחר (B) שחזור ארובת העין בעקבות שבר בארובת העין מימין לאחר תאונת דרכים. לפני הניתוח (A) נצפה אנופתלמוס משמעותי מימין - שקיעה של גלגל העין אחורנית – עם deep superior sulcus. לאחר השחזור נצפתה רזולוציה של האנופתלמוס (B). בדיקת CT בחתכים קורונלי (C) וסגיטלי (D) לפני הניתוח מדגימה שבר של רצפת הארובה (חץ לבן) ושל הקיר המדיאלי של ארובת העין (חץ צהוב). השחזור בוצע באמצעות שתל מותאם אישית שתוכנן מראש על בסיס הדמיה ממוחשבת (E, תכנון ממוחשב, F, מודל תלת ממדי מודפס), תוך שימוש בטכניקת mirroring של הארובה הנגדית התקינה.

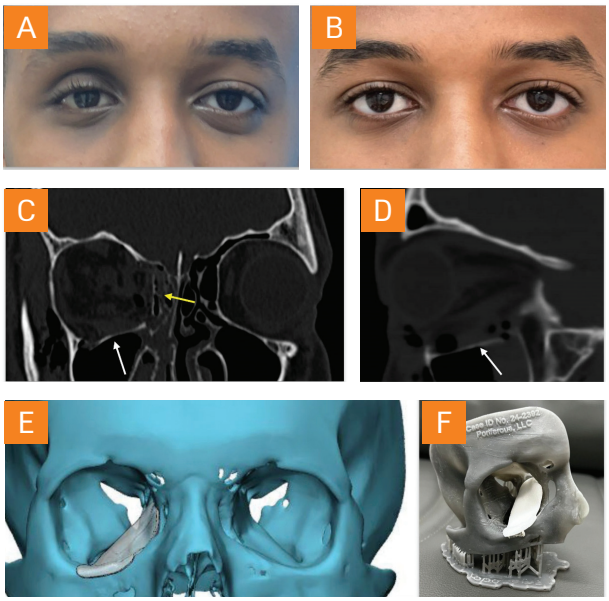

ניהול כירורגי של שברי ארובת העין

עיתוי הניתוח תלוי במאפייני הפגיעה. במקרי כליאה מלאה של שריר, נדרש ניתוח דחוף (תמונה 2). במצבים של כליאה חלקית (hooked muscle) או שברים עם אנופתלמוס בהתייצגות, יש לשקול ניתוח בהקדם, בעוד שבמצבים גבוליים ניתן להמתין 2–4 שבועות לצורך הערכה מחודשת לאחר ספיגת הבצקת.

בתיקון שברים, הגישות העיקריות הן גישה לחמיתית וגישה מלעורית. בשברים מבודדים, הגישה הלחמיתית מועדפת לרוב על ידי אוקולופלסטיקאים בשל תוצאה קוסמטית מצוינת, צלקת מינימלית ושיעור נמוך של סיבוכים במנח העפעף כגון רטרקציה. לעומתה, הגישה המלעורית כוללת חתך תחת קו הריסים והסיכון לסיבוכי הצטלקות גבוה יותר [6]. בשתי הגישות, לאחר חשיפת השבר מבוצע שחרור רקמות כלואות ושחזור הדופן.

המשתלים הנמצאים בשימוש מגוונים: משתלים אוטוגניים כמו שתל עצם או אלופלסטים (סינתטים). האחרונים מתחלקים למשתלים משתלבים (integrated) כמו porous polyethylene או titanium porous polyethylene, ומשתלים שאינם משתלבים כמו סיליקון או חומרים נספגים. בשני העשורים האחרונים, גובר השימוש במשתלים מותאמים אישית מבוססי CT תלת־ממדי ותכנון ממוחשב, תוך שיקוף הצד התקין להשגת התאמה אנטומית מדויקת (תמונה 3). בשברים נרחבים או בניתוחים חוזרים, אלו עשויים לשפר את התוצאה האסתטית והתפקודית, למרות עלותם הגבוהה [8,7].

בעתיד, צפוי מעבר לגישות מבוססות רקמות אוטולוגיות, הכוללות בידוד תאי גזע מהמטופל והנדסה רקמתית ליצירת עצם חיה המותאמת לפגם, במטרה להשיג אינטגרציה ביולוגית מיטבית ולהפחית תלות במשתלים סינתטיים [9].

לסיכום

שברים בארובת העין הם פגיעות שכיחות בעלות פוטנציאל להשפעה תפקודית ואסתטית. האבחנה נשענת על שילוב בין הערכה קלינית ודימותית, והטיפול מותאם למאפייני השבר. בעוד שמרבית המטופלים מנוהלים שמרנית, במצבים הכוללים כליאת שריר או אנופתלמוס משמעותי יש התוויה להתערבות כירורגית. הערכת עיניים מלאה לפני הטיפול ואחריו הכרחית לניהול מיטבי ולהפחתת סיבוכים ארוכי טווח.

מחברת מכותבת: דפנה לנדאו
daphna.landau@gmail.com

ביבליוגרפיה

1. *Sundar K, Sundar G.* Orbital Trauma: Orbital and Orbitofacial Fractures. In: Atlas of Orbital Imaging. EDs: Ben-Simon GJ, Greenberg G, Landau D. Springer, Cham. 2021;1-16. doi:10.1007/978-3-030-41927-1_116-1.
2. *Kono S, Vaidya A, Takahashi Y.* Mechanisms of Development of Orbital Fractures: A Review. Ophthal Plast Reconstr Surg. 2023;39(6):542-547. doi:10.1097/IOP.0000000000002426.
3. *Vicinanzo MG, McGwin G JR, Allamneni C & al.* Interreader variability of computed tomography for orbital floor fracture. JAMA Ophthalmol. 2015;133(12):1393–1397.
4. *Burnstine MA.* Clinical recommendations for repair of isolated orbital floor fractures: an evidence-based analysis. Ophthalmology. 2002;109(7):1207–1210.
5. *Kersten RC, Vagefi MR, Bartley GB.* Orbital "blowout" fractures: time for a new paradigm. Ophthalmology. 2018;125(6):796–798.
6. *Chen YY, Lai YJ, Chen TY & al.* Eyelid Complications in Subciliary Versus Transconjunctival Approaches to Orbital and Zygomaticofacial Fractures: A Meta Analysis. J Clin Med. 2025;14(18):6431. doi:10.3390/jcm14186431.
7. *Yang MK, Ha SJ, Kim GJ.* Efficacy of 3D-printed patient specific implant for orbital wall fracture repair in a series of 40 patients. Sci Rep. 2025;15, 4087. https://doi.org/10.1038/s41598-024-84166-w
8. *Landau Prat D, Massarwa D, Zohar A & al.* Patient-Specific Orbital Implants vs. Pre-Formed Implants for Internal Orbital Reconstruction. Semin Ophthalmol. 2023;1-6. doi:10.1080/08820538.2023.2166353. PMID: 36639878.
9. *Hindi OA, Pinarbasi B, Bakici M & al.* In Situ Bioprinting Enhances Bone Regeneration in a Live Animal Model with Craniofacial Defect. ACS Biomater Sci Eng. 2025;11;11(8):5027-5037. doi:10.1021/acsbiomaterials.5c00780.